



BOLETÍN



DE USO RACIONAL DEL MEDICAMENTO

SERVICIO DE FARMACIA DE ATENCIÓN PRIMARIA. CANTABRIA

AÑO XXVIII

NÚMERO 2

2020

Autores: Ramos Barrón MA*, Prieto Sánchez R**, Casado Casuso S**.

SUMARIO

PROTOCOLOS DE ATENCIÓN EN URGENCIAS DE ATENCIÓN PRIMARIA:

ENFERMEDADES OFTALMOLÓGICAS Y DERMATOLÓGICAS.

Ojo rojo no traumático	pág 1
Dacriocistitis	pág 4
Ojo rojo traumático	pág 4
Disminución agudeza visual	pág 7
Picaduras	pág 8
Mordeduras	pág 10
Urticaria	pág 11
Quemaduras	pág 12
Bibliografía	pág 14
Algoritmos	pág 15

En este número se abordan las enfermedades oftalmológicas y dermatológicas atendidas con más frecuencia en los Servicios de Urgencia de Atención Primaria (SUAP).

Se describen las actuaciones a llevar a cabo en cada una de ellas, junto con los fármacos recomendados para cada caso. Cada revisión va acompañada de un algoritmo para facilitar el manejo y control de las patologías.

*Médico Especialista en Medicina Familiar y Comunitaria. Médico de Urgencias de Atención Primaria. **Farmacéutica Especialista de Atención Primaria.

OJO ROJO NO TRAUMÁTICO

Entidades que tienen en común el enrojecimiento ocular. Constituye la causa más frecuente de consulta oftalmológica para el médico de primaria. Se distinguen 3 tipos de hiperemia ocular: conjuntival, ciliar y mixta.

DIAGNÓSTICO DIFERENCIAL

HIPEREMIA CONJUNTIVAL Y CILIAR

	CONJUNTIVAL	CILIAR
Secreción	+++	
Lagrimeo		++
Fotofobia	+/-	++++
Sensación de cuerpo extraño, escozor	Si	
Dolor	No	+ /+++
Pupila	Normal	Variable
Agudeza visual	Conservada	Disminuida
Color	Rojo vivo	Violáceo
Con vasoconstrictor	Desaparece	No desaparece
Cuadros patológicos	Conjuntivitis Epiescleritis Hiposfagma	Queratitis Uveítis Escleritis Glaucoma

CUADROS CLÍNICOS

- Conjuntivitis.
- Epiescleritis.
- Hiposfagma o hemorragia subconjuntival.
- Herpes oftálmico.
- Queratitis y úlceras corneales.
- Escleritis.
- Uveítis.
- Glaucoma.

CONJUNTIVITIS

Definición: proceso inflamatorio de la conjuntiva de etiología diversa, como respuesta a un patógeno directo o fenómeno inmunológico. Puede estar también implicada la córnea (queratoconjuntivitis).

Clínica: sensación de cuerpo extraño, escozor, prurito, secreción que suele ser más llamativa por la mañana, y puede ser acuosa, mucosa o purulenta. Si hay dolor se acompaña de queratitis. Visión borrosa que desaparece con el parpadeo. Edema palpebral. Aparece también hiperemia conjuntival y folículos o papilas conjuntivales. Adenopatías preauriculares.

Etiología:

	SÍNTOMAS Y SIGNOS	TRATAMIENTO
Bacteriana	Secreción mucopurulenta Fluorescein (-)	Tobramicina o cloranfenicol y AINEs
Vírica	Secreción serosa Folicular Edema palpebral Petequia tarsal Adenopatía preauricular Fluorescein (+) débil Antecedentes gripe	AINEs
Alérgica	Picor, escozor Lagrimo Edema palpebral Quemosis conjuntival Papilas conjuntivales Fluorescein (-) Rinitis asociada	Antihistamínicos AINEs

Tratamiento:

- **Conjuntivitis víricas:** medidas higiénicas, colirio antiinflamatorio (AINE): diclofenaco 1 gota cada 8 h, al menos durante 15 días.
- **Conjuntivitis alérgicas:** evitar la exposición al alérgeno responsable, colirio antihistamínico (levocabastina o azelastina) 1 gota cada 12 h y colirio AINE 1 gota cada 12 h durante episodio. En los casos en que se precise se administrará también antihistamínicos orales.
- **Conjuntivitis bacterianas:** colirio antibiótico tobramicina o cloranfenicol varias veces al día (cada 2-3 h primer día y después cada 4-5 h), colirio AINE (diclofenaco 1 gota cada 8 h) duración el tratamiento al menos 7 días

Tanto en la conjuntivitis vírica como en la bacteriana se debe informar al paciente que debe tomar medidas higiénicas, ya que son altamente contagiosas: correcta y frecuente higiene de manos del paciente y del encargado de ponerle el tratamiento, lavado frecuente de los ojos con suero estéril y evitar que el paciente comparta toallas y almohadas.

EPIESCLERITIS

Definición: inflamación de la epiesclera.

Etiología: en el 70% de los casos se considera idiopática.

Puede estar asociada a enfermedades reumáticas y sistémicas.

Clínica: son cuadros recurrentes con frecuencia, y de características benignas. La visión no está afectada. Pupila normal. Tinción de fluoresceína negativa. No inyección ciliar, no se acompaña de secreción.

Diagnóstico diferencial: es útil la instilación de una gota de fenilefrina que blanquea los vasos conjuntivales y epiesclerales.

Tratamiento: colirio AINE 4 veces al día, si es preciso se añaden AINEs orales. El tratamiento se disminuye gradualmente hasta suspenderlo.

HIPOSFAGMA O HEMORRAGIA SUBCONJUNTIVAL

Definición: es un ojo rojo no doloroso debido a la presencia de hemorragia en sabana por extravasación sanguínea bajo la conjuntiva en un solo sector o bajo toda ella.

Puede ser de naturaleza idiopática o puede producirse por una maniobra de Valsalva, por fragilidad capilar, por traumatismos o microtraumatismos. Se ha asociado a pacientes hipertensos o que toman fármacos anticoagulantes o antiagregantes.

Tratamiento: no precisa.

HERPES OFTÁLMICO

Definición: la queratoconjuntivitis causada por el virus del herpes simple suele afectar únicamente a la superficie del globo ocular, pero a veces se acompaña de lesiones en forma de vesículas en la piel de la proximidad.

Epidemiología: suele iniciarse en pacientes jóvenes de manera unilateral y es frecuente la presencia de recidivas. La dermatitis de la frente causada por el virus varicela zoster afecta al globo ocular en el 50-75 % de los casos. Si hay afectación del nervio nasociliar indicada por lesiones en la punta de la nariz, el ojo se afecta en el 75% de los casos. Si no es así el porcentaje se reduce al 33%.

Cuadros clínicos y Tratamiento:

Herpes simple: cursa con adenopatía preauricular.

- **Párpados:** intenso edema palpebral y vesículas transparentes, sobre base eritematosa.
- **Conjuntiva:** hiperemia conjuntival y conjuntivitis folicular.
- **Córnea:** daño epitelial con queratitis que varía desde punteada hasta dendrítica. También puede producir úlceras estériles o afectación del estroma con edema.

Tratamiento Herpes simple:

- Aciclovir oftálmico 4- 5 veces al día.
- Ciclopléjicos cada 12 h.
- Analgésicos si precisa.

Herpes zoster: exantema cutáneo doloroso, dolor o sensación de cuerpo extraño ocular y cefalea. En la conjuntiva ocasiona conjuntivitis folicular, en la córnea queratitis punteada superficial hasta pseudodendríticas algo diferentes a las producidas por el herpes simple y queratitis neurotrófica. Puede producir también uveítis, escleritis, glaucoma, etc.

Tratamiento Herpes Zoster:

Si hay afectación cutánea (inferior a 3 días):

- Aciclovir 800 mg vo 5 veces al día, o
- Valaciclovir 1 g vía oral vo 3 veces al día, o
- Famciclovir 500 mg vo 3 veces al día.

En todo caso durante 7-10 días.

Derivación: tanto el herpes simple como el herpes zoster oftálmicos deben ser valorados por el oftalmólogo.

QUERATITIS Y ÚLCERAS CORNEALES

Definición: eliminación parcial o completa del epitelio que cubre la córnea. Las lesiones en el epitelio corneal se tiñen con fluoresceína. Son una causa importante de morbilidad y pérdida de visión, por lo que en la mayoría de los casos precisan valoración por especialista.

Etiología:

- **Ojo seco:** escasez de lágrimas o la mala calidad de las mismas.
- **Queratitis por exposición:** aparece en aquellas patologías en las que existe un déficit en el cierre palpebral, siendo la parálisis facial la causa más frecuente.

- **De origen infeccioso:** (bacterianas, víricas, por hongos).
- **Las secundarias a ojo rojo traumático,** que se describen más adelante.

Clínica: dolor intenso que se agudiza con el parpadeo, lagrimeo, fotofobia, blefarospasmo, sensación de cuerpo extraño, pérdida del brillo corneal con la consiguiente agudeza visual disminuida si es muy extensa o afecta a la zona de la pupila. Ojo rojo vascular con un patrón difuso de predominio ciliar. Edema palpebral. Tener en cuenta que las úlceras se ven más fácilmente con la luz azul cobalto.

Tratamiento: Depende del agente causal. Si se sospecha causa bacteriana, herpética o está provocado por cáusticos, el paciente debe ser remitido de inmediato al oftalmólogo. En los casos de ojo seco el tratamiento será la aplicación de lágrimas artificiales.

ESCLERITIS

Definición: se denomina así a la inflamación de la parte blanca del ojo. Es menos frecuente que la epiescleritis. Se asocia en el 45% de los casos a enfermedades reumáticas.

Clínica: dolor ocular intenso, que puede irradiarse a frente, mejilla y otras localizaciones, que puede aumentar con los movimientos oculares.

Lagrimeo, fotofobia, disminución de la agudeza visual, pupila normal, ausencia de secreción, aparece hiperemia de vasos esclerales, epiesclerales y conjuntivales, coloración azulada en la esclera si existe necrosis escleral. En algún caso se verá efecto tyndall asociado cuando se afecte la cámara anterior (el cuerpo ciliar). Tinción con fluoresceína negativa.

Diagnóstico diferencial: en la epiescleritis la hiperemia se desvanece con fenilefrina mientras que en la escleritis no lo hace.

Tratamiento: de especializada e incluye AINEs y corticoides por vía oral.

Derivación: debe derivarse a oftalmología con urgencia por el riesgo de destrucción del globo ocular.

UVEITIS

Definición: inflamación del iris y cuerpo ciliar.

Etiología: la mayoría son idiopáticas. Se asocian a enfermedades reumáticas.

Clínica: dolor intenso, disminución de la agudeza visual, enrojecimiento ocular y fotofobia. Miosis intensa poco reactiva (es lo más importante). Inyección ciliar, ausencia de secreción, tensión ocular baja o raramente aumentada. Precipitados queráticos, que son depósitos blanquecinos o pigmentados sobre el endotelio corneal.

Tratamiento: esteroides tópicos (dexametasona 0,1% colirio), midriático, y ciclopléjico.

Derivación: siempre al oftalmólogo con carácter preferente.

GLAUCOMA AGUDO

Definición: cursa con aumento de la presión intraocular. Cuadro clínico urgente y grave provocado por una elevación rápida y pronunciada de la presión intraocular.

Clínica: inicialmente se perciben halos de colores alrededor de fuentes luminosas. Dolor brusco, disminución de la agudeza visual, manifestaciones vegetativas: náuseas y vómitos, edema corneal, brillo corneal apagado, los detalles del iris son difíciles de apreciar. Lo más importante es la midriasis media (diagnóstico diferencial con la uveítis, que presenta miosis). No hay respuesta de los reflejos fotomotor y consensual, ojo rojo vascular con patrón mixto y difuso.

Tratamiento: intentar bajar la presión intraocular con esteroides tópicos como la dexametasona (cada 15-30 minutos la primera hora y después cada hora). Betabloqueantes tópicos (timolol 0,5% en una sola dosis). Diuréticos como la acetazolamida vía oral 500 mg y manitol al 20% 2g /kg en infusión rápida.

Derivación: con carácter urgente al oftalmólogo.

DACRIOCISTITIS

Definición: es la infección, generalmente unilateral, del saco lagrimal.

Epidemiología: puede ser aguda o crónica. Más frecuente en lactantes o mujeres adultas. Se produce en relación con la obstrucción del saco

lagrimonasal, provocándose acúmulo de lágrimas, sobrecrecimiento bacteriano e infección.

Etiología: *Staphylococcus aureus* (más frecuente), *Streptococcus pyogenes*.
Anecdóticos: *Neisseria gonorrhoeae*, virus.

Clínica: dolor y tumoración en ángulo interno del ojo, epifora, eritema, secreción y ojo rojo. Requiere tratamiento urgente para evitar complicaciones. Se puede complicar con dacrioceloes, fístulas, sinusitis etmoidal o celulitis orbitaria, en los casos más graves precisar ingreso hospitalario para tratamiento intravenoso.

Tratamiento: precisa antibiótico sistémico: Amoxicilina/clavulánico oral, 875 mg/125 mg cada 8 horas, 7 días.
Cloxacilina oral (estómago vacío), 0,5-1 g cada 6-8 horas, 7 días.

Derivación: en los casos de complicaciones graves, para administrar el antibiótico por vía parenteral, cuando precisen cirugía.

OJO ROJO TRAUMÁTICO

CUADROS CLÍNICOS

- Causticación.
- Queratitis actínica.
- Cuerpo extraño.
- Erosión corneal.
- Patología derivada del uso de lentes de contacto.
- Contusión ocular.
- Hifema.
- Fractura orbitaria.

CAUSTICACIÓN

Definición: son lesiones que se producen por instilación en el ojo de productos tóxicos principalmente ácidos y alcalis.

ÁCIDOS: sulfúrico (baterías de automóviles), sulfuroso (refrigerantes), fluorhídrico (gasolinas), clorhídrico, nítrico, acético (precisa de una alta concentración y tiempo de contacto prolongado para ser lesivo).

ALCALIS: amoniaco (fertilizantes, refrigerantes y agentes de limpieza), lejía, hidróxido de

magnesio desprendido por las llamas, hidróxido cálcico: cemento, yeso y cal.

Las más graves son las producidas por sustancias alcalinas, porque penetran rápidamente en el ojo. Las sustancias químicas pueden estar en forma de sólidos, líquidos o gas, siendo estos últimos los menos lesivos.

Clínica: puede originar conjuntivitis, queratitis punteada, defecto epitelial, conjuntival y corneal, blanqueamiento de los vasos de conjuntiva y limbo, opacidad corneal, y necrosis conjuntival que da imagen de “ojo en porcelana”. Valorar la presión intraocular mediante palpación digital.

Tratamiento:

- No se debe intentar neutralizar al agente causal.
- Irrigación con suero fisiológico durante al menos 30 minutos.
- Analgesia oral.
- Tratamiento de la erosión corneal producida (ver apartado Erosión).

Derivación urgente al oftalmólogo si:

- Inyección vascular en conjuntiva y esclera adyacente a la córnea.
- Inyección ciliar.
- Abrasión del epitelio corneal.
- Presencia de zonas blancas en conjuntiva indican necrosis isquémica.
- Sospecha de presión intraocular elevada.

QUERATITIS ACTÍNICA

Definición: lesión producida en la córnea por la exposición prolongada y sin protección a la radiación ultravioleta, soldadura o luz solar intensa.

Clínica: se manifiesta entre 6-8 h después de la exposición. Es bilateral y se presenta con dolor ocular intenso, lagrimeo, fotofobia, e inyección conjuntival. En la exploración se puede ver un punteado que se conoce como queratitis punctata.

Tratamiento: oclusión 24 h o protección con gafas oscuras. AINEs tópicos 3-4 veces al día durante 48 horas. AINEs orales en las primeras 24-48 h. Colirio antibiótico y colirio ciclopléjico al 1%. Precisa reevaluación en 24 h.

CUERPO EXTRAÑO

Definición: presencia de materiales de naturaleza variada en globo ocular: polvo, arena, material vegetal, pestañas o pelos, insectos, restos metálicos, etc.

Epidemiología: es el motivo de consulta más frecuente dentro de la urgencia oftalmológica, siendo además la causa más frecuente de las heridas oculares (57%). Los posibles materiales que ocasionan lesión ocular pueden ser polvo y viento (31%), pulverizaciones (30%), taladros (8.5%), cortes de madera (6.4%) y soldaduras (4.3%).

Clínica: la lesión dependerá de la naturaleza, tamaño y energía cinética del objeto que lesiona. Debemos valorar la agudeza visual, las pupilas y el iris. Los síntomas y signos más habituales son: sensación de cuerpo extraño (arenillas), lagrimeo, fotofobia, dolor unilateral, ojo rojo con blefarospasmo.

Clasificación según localización:

- **Palpebral o subtarsal:** normalmente debidos al viento.
- **Corneal:** es importante valorar la profundidad de la herida y descartar una posible perforación de la córnea. Si es metálico puede dejar un anillo de óxido por infiltración en el estroma corneal.
- **Conjuntival:** puede haber hemorragia. Si ésta dificulta la exploración completa de la esclera debe realizarse un examen de fondo de ojo en midriasis farmacológica para descartar lesiones internas.
- **Subconjuntival y escleral.**
- **Intraocular:** son muy poco frecuentes. Su mal pronóstico obliga a derivarlo siempre al hospital para exploración oftalmológica, radiológica y tratamiento.
- **Orbitario:** los más frecuentes son producidos por perdigones. Originan lesiones graves en el globo ocular. Siempre hay que derivarlo al hospital.

Diagnóstico diferencial: con entropión, ulceración corneal no traumática: herpes, ojo rojo y con los problemas relacionados con el uso de lentes de contacto.

Tratamiento:

- Instilar 2 gotas de colirio anestésico.

- Lavar con suero fisiológico a presión si el cuerpo extraño está libre en la superficie conjuntival.
- Si el cuerpo extraño está introducido en la superficie, realizar movimiento suave lateral o tangencial con la aguja de 25G para levantarlo.
- Tinción con fluoresceína para descartar úlcera corneal secundaria.
- Los intraoculares y orbitarios se derivan siempre a especializada.

EROSIÓN CORNEAL

Definición: eliminación parcial o completa del epitelio que cubre la córnea y/o conjuntiva debido a traumatismos por objetos romos o cortantes, exposición a radiación ultravioleta o caustificaciones.

Síntomas: dolor intenso, fotofobia, lagrimeo, blefarospasmo, sensación de cuerpo extraño que aumenta de intensidad con el parpadeo o movimiento ocular, enrojecimiento conjuntival, edema palpebral.

Anamnesis y exploración: realizada para valorar el cuerpo extraño, teniendo en cuenta que las úlceras se ven más fácilmente con la luz azul cobalto.

Tratamiento:

- Instilar una gota de ciclopléjico y/o anestésico porque alivia el dolor.
- Colirio o pomada antibiótica 3 veces al día durante 4 o 5 días.
- Oclusión del ojo durante 24 horas.
- Control por su médico a las 24 horas.
- Descartar perforación corneal con la prueba de Seydell: tras la instilación de fluoresceína el humor acuoso al salir de la cámara anterior la diluye en el punto de la perforación.
- En caso de cuerpo extraño metálico valorar la presencia de anillo de óxido.
- No se deben emplear esteroides tópicos en caso de úlcera corneal.

PATOLOGÍA POR LENTES

Definición: son lesiones producidas en los portadores de lentes de contacto blandas, ocasionando ojo rojo de diversas etiologías: mecánicas, hipóxicas, químicas, infecciosas e inmunológicas.

Clínica: queratitis, úlcera o infección.

Tratamiento: debe ser según la clínica. No usar lentes de contacto hasta la resolución del cuadro.

CONTUSIÓN OCULAR

Definición: traumatismo producido en el globo ocular.

Clínica: cursa con dolor, fotofobia, lagrimeo y blefarospasmo. Puede originar cataratas, subluxación del cristalino, hifema, iridodíalisis o desinserción de la base del iris, roturas esclerales, midriasis traumática, roturas coroideas, edema retiniano, desgarros y desprendimiento de retina.

Tratamiento: precisa derivación al oftalmólogo para su evaluación y tratamiento.

HIFEMA

Definición: sangrado en la cámara anterior del ojo. Suele ser debido a una contusión cerrada del globo ocular.

Clínica: disminución de la agudeza visual, dolor ocular, y cefalea intensa. Inyección ciliar, y conforme se depositan los restos hemáticos se suele apreciar un nivel sanguíneo en la cámara anterior. Puede tener asociados otros daños intraoculares.

Tratamiento: reposo absoluto a 30-45°C. Esteroides tópicos y ciclopléjicos.

Derivación: para valoración por oftalmólogo.

FRACTURA ORBITARIA

Definición: lesión secundaria a un golpe en las estructuras de la órbita.

Clínica: equimosis periorbitaria, anestesia del territorio del nervio infraorbitario y limitación de la mirada hacia arriba.

Tratamiento: deben evitarse las maniobras que aumenten el paso de aire y gérmenes de la vía aérea a la órbita (tosar o sonarse), por el peligro de celulitis orbitaria asociada.

Derivación: para examen radiológico y oftalmológico.

DISMINUCIÓN AGUDEZA VISUAL

CUADROS CLÍNICOS

- Patología macular.
- Oclusión arterial.
- Oclusión venosa.
- Migraña retiniana.
- Desprendimiento de retina.
- Patología del nervio óptico.

PATOLOGÍA MACULAR

Definición: es la pérdida de la visión central, y se debe a la afectación de la mácula por edema, hemorragia o exudados.

Clínica: las lesiones maculares suelen presentar disminución de agudeza visual con metamorfopsia.

Diagnostico diferencial: incluye diabetes, degeneración macular, histoplasmosis, y coroidoretinopatía central serosa, edema traumático de polo posterior de Berlín, etc.

Tratamiento: remitir a oftalmólogo para estudio y tratamiento.

OCCLUSIÓN ARTERIAL

Definición: produce un blanqueamiento isquémico de la retina. En caso de la oclusión de la arteria central de la retina la mácula se distingue por un color rojo cereza debido a la mayor visibilidad de la vascularización coroidea.

Clínica: hay pérdida severa de visión de un ojo, indolora y de aparición brusca. La agudeza visual central está intacta. Puede ser precedida de episodios de amaurosis fugax en un 10%.

Etiología: la causa más frecuente es un émbolo.

Tratamiento: sentar o tumbar al paciente y tratar de disminuir la presión ocular mediante masaje ocular, colirios hipotensores tópicos, inhibidores de la anhidrasa carbónica y/o manitol 20% 200 ml endovenoso.

Derivación: el paciente debe ser derivado de forma urgente al hospital.

OCCLUSIÓN VENOSA

Epidemiología: es la enfermedad vascular retiniana más frecuente después de la retinopatía diabética. Afecta preferentemente a pacientes con hipertensión, diabetes, arteriosclerosis, o en tratamiento con anticonceptivos orales o diuréticos.

Clínica: la agudeza visual puede ser prácticamente normal o casi nula. Todos los casos tienen en común el aspecto oftalmoscópico con presencia de hemorragias superficiales en el territorio del vaso afectado.

Derivación: El paciente debe ser derivado de forma urgente al hospital.

MIGRAÑA RETINIANA

Definición: pérdidas visuales monoculares bruscas y transitorias de 10 a 45 minutos, que suelen preceder a la cefalea, que por lo general es ipsilateral. El fondo de ojo suele ser normal, aunque a veces se ha observado un edema retiniano con estrechamiento arteriolar transitorio.

Tratamiento: analgésico y profiláctico de la cefalea.

Derivación: hay que realizar estudio neurológico y de imagen ante cefalea atípica o complicada. Por ello en el primer episodio se deben derivar.

DESPRENDIMIENTO DE RETINA

Definición: es la separación entre la retina neurosensorial del epitelio pigmentario por la presencia de líquido subretiniano.

Clínica: el paciente refiere fotopsias (destellos de luz), miodesopsias (partículas flotantes en el vítreo), alteraciones del campo visual (pérdida del campo visual correspondiente a la zona del desprendimiento), disminución de la agudeza visual (depende de la afectación del área macular), metamorfopsias.

Con el oftalmoscopio se aprecia que la retina ha perdido su color rosado y aparece gris, opaca y móvil.

Factores de riesgo: miopía, cirugía ocular previa, traumatismos, hemorragia vítrea, uveítis, historia familiar de desprendimiento, glaucoma, etc.

Tratamiento: debe remitirse el paciente al oftalmólogo para su valoración y posible intervención quirúrgica.

PATOLOGÍA DEL NERVIÓ ÓPTICO

a) Neuropatía óptica isquémica anterior

Es la causa más frecuente de edema de papila en el adulto de más de 60 años. Puede asociarse a arteritis de células gigantes y a una gran variedad de neuropatías.

Clínica: pérdida de visión no dolorosa, y tampoco aparece dolor al mover el ojo. La alteración campimétrica más común es el defecto altitudinal inferior. En los casos unilaterales aparece un defecto pupilar aferente. Síntomas acompañantes: cefalea, y claudicación mandibular (aunque pueden estar ausentes). La papila suele aparecer pálida y edematosa. Puede estar rodeada por unas pequeñas hemorragias fusiformes.

Tratamiento: no existe tratamiento específico. El tratamiento en la neuropatía óptica isquémica arterítica debe ser instaurado inmediatamente con metilprednisolona por vía iv en la fase aguda 250 mg cada 6 h durante 3 días. Prednisolona oral de 60 a 100 mg en 24 h se puede administrar desde el inicio o como continuación del tratamiento iv.

Derivación: el paciente debe ser remitido a oftalmología para estudio y tratamiento.

b) Neuritis óptica

Definición: inflamación del nervio óptico. Papilitis cuando existe edema de la cabeza del nervio óptico y neuritis retrobulbar cuando la papila aparece normal.

Etiología: la afección que más se relaciona con este proceso es la esclerosis múltiple (pacientes de entre 20-50 años de edad). En casos raros puede estar producida por sífilis, sarcoidosis, síndromes virales o posvirales, lupus u otras enfermedades autoinmunes.

Clínica: pérdida brusca de visión que puede haber ocurrido en horas o días. La intensidad de

la pérdida de visión varía desde un leve defecto del campo visual a la ausencia de percepción de la luz. La visión del color y la sensibilidad al contraste se ven afectadas en todos los casos, incluso de forma desproporcionada a la pérdida de visión. Dolor o malestar periocular que empeora al mover el ojo. En los casos unilaterales se aprecia defecto pupilar aferente. La oftalmoscopia es normal la mayoría de los casos. Los pocos que presentan papilitis tienen la papila óptica edematosa, sobreelevada y de bordes borrosos.

Tratamiento: deben evitarse los corticoides orales. Metilprednisolona iv en dosis altas acelera la recuperación visual.

Derivación: el paciente debe ser derivado de forma urgente al hospital.

PICADURAS

Es la introducción en la piel de un apéndice de un animal, habitualmente con fines defensivos. El ser humano se puede ver afectado por picadura de distintos animales:

ARÁCNIDOS

a) Picaduras por escorpiones o alacranes

Rara vez es grave, salvo en niños pequeños, ancianos o si alcanza el torrente sanguíneo. El escorpión doméstico produce linfangitis y edema. Puede provocar anafilaxia en pacientes alérgicos. El escorpión campestre provoca dolor intenso que se irradia a la extremidad afectada.

Tratamiento:

- Limpieza y desinfección.
- Reposos de la extremidad.
- Profilaxis antitetánica.
- Analgesia: no administrar morfínicos porque potencian la toxina.
- En casos graves añadir:
 - Antihistamínicos.
 - Adrenalina.
 - Corticoides.
 - Gluconato cálcico.
 - Traslado al hospital.

b) Picaduras por arañas

Es raro. Tipos:

- **Tarántula:** toxina débil, edema local y dolor. Dos puntos de inoculación. No da clínica sistémica.
- **Viuda negra:** poca inflamación, pero gran dolor porque es neurotóxica. Adenopatías regionales, cuadro sistémico (cefalea, náuseas, dolor abdominal, sudoración, espasmos musculares), que aparece a los 30-40 minutos después de picar. Cuadro que se confunde con abdomen agudo, psicosis, meningitis. Cara “temblosa y ansiosa”.
- **Araña parda:** dolor local, edema local, placas violáceas que dejan ulcera profunda. También puede producir alteraciones sistémicas (cefalea, mialgia, vómitos, diarrea).

Tratamiento:

- Sintomático con analgésicos, corticoides y antihistamínicos.
- Limpieza de la herida.
- Antibióticoterapia.
- Diazepam si espasmo muscular, 10 mg intramuscular (im).
- Traslado al hospital en el caso de la viuda negra.

HEMINÓPTEROS: ABEJAS Y AVISPAS

Frecuente en verano. Provoca dolor agudo, habón, eritema, picor intenso. Desaparece en unas horas. Cuadros de mayor gravedad según: zona de la picadura (boca, cuello, faringe, riesgo de edema de glotis), picadura masiva, hipersensibilidad individual, enfermedad del suero.

Tratamiento:

- **Local:** retirar el agujón (con pinzas, pero sin presionar), limpieza, antisépticos, frío local.
- **General:**
 - Antihistamínicos orales.
 - Analgesia.
 - Corticoides.
 - Adrenalina en reacción anafiláctica.
 - Mantener la tensión arterial (TA) con expansores del plasma, salino, etc.

GARRAPATAS

Son artrópodos hematófagos transmisores de enfermedades infecciosas para el hombre (fiebre exantemática mediterránea, tularemia, Lyme, babesiosis, parálisis neurotóxica). Cuadros de parálisis progresiva debida a neurotoxina.

Tratamiento:

- Extraer la garrapata: con un gancho de O’Tom o con unas pinzas de Adson con dientes. Se intentará coger la garrapata por la zona más proximal a la piel y mediante ligera presión la traccionaremos de forma progresiva hasta conseguir que se desprenda.
- Si quedan restos precisa extirpar con bisturí, siendo útil el bisturí tipo “punch”.
- Desinfectar la herida con suero fisiológico y antiséptico.
- Tratamiento antibiótico:
 - Si la garrapata es del género Ixodes y lleva adherida más de 72 h, profilaxis con **doxiciclina** 200 mg dosis única o 100 mg /12 h 2 días.
 - Cuando el paciente presenta síntomas: doxiciclina 100 mg cada 12 h 2-3 semanas. En embarazadas y niños menores de 8 años **amoxicilina** 500 mg cada 8 h 2-3 semanas. En alérgicos cefuroxima 500 mg cada 12 h 2-3 semanas.

SANGUIJUELAS

Presentes en ríos. Se adhieren a la piel y chupan sangre (1 cc cada 10 minutos).

Tratamiento: desprenderlo entero con vinagre, sal, calor o alcohol.

PULGAS

Hematófagos. Producen habones, y pápulas pruriginosas.

Tratamiento: sintomático: antihistamínicos, compresas frías, pomada de corticoide.

CIEMPIES

Provoca mordisco doloroso con eritema, edema, linfangitis. Cuadros de rabdomiolisis e insuficiencia renal aguda.

Tratamiento: lavado, antisépticos, analgesia para el dolor, pomada corticoide.

ORUGAS

Irritación de piel y mucosas, exantema eritematoso y pruriginoso, con habones y ampollas.

Tratamiento: lavado (retirar pelos con esparadrapo), antisépticos, analgesia para el dolor, pomada corticoide, antihistamínicos.

CHINCHES

Producen desde pequeñas lesiones de punción a grandes lesiones de urticaria.

Tratamiento: sintomático.

MEDUSAS

Sus tentáculos tienen ampollas con veneno que al contacto producen edema, prurito y vesículas. Ocasionalmente ocasionan un dolor intenso, que suele durar entre 30-60 minutos.

Tratamiento:

- No frotar la zona afectada.
- Eliminar los restos de tentáculos con unas pinzas o a presión con agua salada.
- Nunca aplicar agua dulce ni eliminar los restos de tentáculos con las manos.

- Aplicar compresas con vinagre o limón en la zona afectada juntamente con la aplicación de frío durante 15 minutos, usando un trapo o bolsa de plástico para que el hielo no toque directamente la piel, ya que el frío intenso daña la piel provocando quemaduras.
- Aplicar tantas veces como sea necesario las compresas con vinagre o limón y el hielo, hasta lograr calmar el prurito y disminuir la inflamación.
- En los casos más graves, por un exceso de sensibilidad al veneno inyectado, deben administrarse antihistamínicos y corticoides.
- Se recomienda hacer un seguimiento de la evolución de la picadura de medusa a las 24 horas, ya que las heridas provocadas por los tentáculos se pueden infectar y provocar celulitis. En este caso se tendría que valorar la instauración de tratamiento antibiótico.

ERIZOS DE MAR

En España los erizos no tienen veneno en las púas, el problema es si se incrustan en la piel.

Tratamiento: limpieza y extraer las púas. Empapar la herida con vinagre varias veces al día.

Cura tópica cada 12 h con preparado de fórmula magistral: trementina 7,5 g, ácido salicílico 7,5 g, lanolina 20 g, CSP 100 g (excipiente). Esta pasta funciona como un queratolítico haciendo salir los restos enclavados.

ARAÑA MAR Y PEZ ESCORPIÓN

Viven en las playas y se entierran en la arena, pican cuando las pisan. Liberan un veneno neurotóxico que produce dolor local, edema y tumefacción. El pico de dolor se produce a los 60-90 minutos y puede durar varios días. Hay riesgo de necrosis y sobreinfección.

Tratamiento:

- Como el veneno es termolábil, debe sumergirse la zona en agua caliente 60-90 minutos.
- Desinfección y eliminación de los restos.
- Analgesia, antibióticos, antihistamínicos y corticoides.

RAYA DE MAR

Viven en los fondos arenosos. Cuando clavan su aguja pueden producir una sobreinfección. Liberan una toxina local que tiene efecto sistémico, produciendo vasodilatación, arritmias, convulsiones, shock y muerte.

Tratamiento:

- Lavado con agua salada. Sumergirse la zona en agua caliente a la máxima temperatura que soporte.
- RCP si es preciso.
- Analgesia y traslado al hospital.

MORDEDURAS

PERRO

La más frecuente (90%), sobre todo en niños. Riesgo bajo de infección (fundamentalmente por anaerobios que mueren al contacto con el aire).

Tratamiento:

- Lavado abundante con suero fisiológico a presión en zonas profundas y cepillado físico con povidona yodada (efecto antirrábico).
- Desbridar tejido desvitalizado y explorar lesiones asociadas. No se deben suturar.
- Precisan antibioterapia las heridas de más de 8 h, profundas, con afectación de cara, manos, pies o genitales, lactantes, inmunocomprometidos, diabéticos o alcohólicos (**amoxicilina-clavulánico**, alternativa: clindamicina + cefuroxima).
- La profilaxis antitetánica y antirrábica debe realizarse siguiendo las instrucciones oficiales para la profilaxis post-exposición.

GATO

Se infectan con mayor frecuencia: **amoxicilina-clavulánico** (y como alternativa cefuroxima axetilo o doxiciclina).

HUMANO

Se infectan con frecuencia (**amoxicilina-clavulánico**, y como alternativa clindamicina + ciprofloxacino).

Valorar riesgo de Hepatitis B y C.

Si se trata de un niño y la distancia entre caninos es >3 cm sospechar mordedura de adulto (maltrato).

RATA

Amoxicilina-clavulánico, y como alternativa doxiciclina.

MURCIÉLAGO

Siempre **hay que derivar**. Precisan profilaxis antirrábica. **Amoxicilina-clavulánico**, y como alternativa doxiciclina.

SERPIENTE

VÍBORA: dos puntos de inoculación separados 6-10 mm en la parte delantera de la herida, con líquido sanguinolento cayendo y tumefacción alrededor.

CULEBRA: marca en la parte posterior y más dientes.

Clínica: si se trata de una víbora hay dolor en la zona que irradia a la extremidad, edema local y equimosis que va ascendiendo. Vómitos, sudoración, hipotensión, cefalea. A veces shock, CID y fallo renal.

Tratamiento:

- Si sólo hay edema local moderado y se sospecha de una culebra: limpieza, desinfección con un producto no colorante (no dar alcohol) e inmovilizar por debajo del corazón. Administrar **metamizol**, dar profilaxis antitetánica y **amoxicilina-clavulánico**.
- Si hay duda de mordedura de víbora: vendaje de inmovilización, 40-70 mm Hg en miembros superiores y 55-70 en miembros inferiores, proximal a la lesión, para entretener flujo linfático. Coger vía con perfusión de suero salino fisiológico, monitorizar, metamizol iv y derivar.

URTICARIA

Manifestación cutánea con aparición de habones (ronchas), lesión descrita como pápula aplanada, con centro rosado y halo eritematoso por vasodilatación y edema dérmico.

Suele ser pruriginosa, evanescente y desaparece a la vitropresión. Cede en 24-48 horas, pero recurre con frecuencia.

ETIOPATOGENIA

Multitud de agentes posibles: medicamentos, alimentos, aditivos, infecciones, etc. En su fisiopatología es central el mastocito.

El mecanismo de puesta en marcha puede ser inmune tipo I (marisco, pescado, penicilina, AINE) II, III o IV (anisakis) o no inmune, con liberación directa de mediadores por alimentos con alto contenido en histamina (tomates, fresas, gambas, queso, fármacos como la codeína).

DIAGNÓSTICO

Por la clínica, con el típico prurito, y la lesión característica, el habón. Se debe profundizar en su diagnóstico sólo en casos concretos y a posteriori.

DIAGNÓSTICO DIFERENCIAL

Urticaria aguda

- Duración menor de 6 semanas.
- Predomina en adultos jóvenes, sin preferencia por sexo.
- Lesión característica: habón grande, muy pruriginoso y confluyente.
- La causa más frecuente son los medicamentos.
- Próximo en su aparición a la exposición al agente causal (minutos, horas).

Urticaria recurrente

- Forma crónica con brotes repetidos de urticaria aguda, separados por meses o años.
- Inter crisis asintomáticos.
- Resuelto el problema agudo, se debe remitir a especializada para su identificación.

Urticaria crónica

- Brote de duración mayor de 6 semanas.
- Predomina en mujeres jóvenes.
- No hay antecedentes familiares de atopía.

- Lesiones similares a las de las formas agudas.
- 60-70% son idiopáticas.
- Los factores relacionados son: físicos, farmacológicos, psicológicos (30%), enfermedad sistémica, alimentos, polen e infecciones.

Angioedema (enfermedad de Quincke)

- Es la forma más grave. Afecta a la dermis profunda, tejido subcutáneo. Afecta zonas extensas. No suele haber prurito. Tarda más en desaparecer, hasta 72 h.
- Es un angioedema hereditario relacionado con el déficit de C1 inhibidor, con mala respuesta a antihistamínicos e incluso a la adrenalina.
- Puede aparecer sólo (en 11% casos), o se asocia a urticaria normal (49% casos).
- Mecanismo similar a la urticaria normal.
- Zonas de predilección en su afectación: cara, labios, lengua, faringe, laringe.

Dermografismo o urticaria facticia.

- Aparición de habones ante el roce o presión de la piel, y en pocos minutos.
- Desaparición rápida, en 30 minutos.
- Puede ser aislado o en el seno de urticaria crónica.

Urticaria física

Solar, vibratoria, por frío, por calor

Urticaria acuagénica

Urticaria colinérgica (por stress)

Urticaria por ejercicio

Urticaria pigmentosa (mastocitosis)

Urticaria – vasculitis

Duele más que pica y deja lesión residual.

CRITERIOS DERIVACIÓN URGENTE

- Formas graves que lo requieran:
 - ✓ Edema angioneurótico orofaríngeo/laríngeo con disnea, estridor, disfonía, disfagia.
 - ✓ Urticaria aguda con mucho edema.
 - ✓ Compromiso hemodinámico (mareo, taquicardia, hipotensión).
- Remisión a alergólogo o dermatólogo si hay dificultades diagnósticas.

TRATAMIENTO

Lo ideal es el tratamiento etiológico, pero la mayoría de las veces es imposible.

Sintomático, variando según la severidad.

- **Antihistamínicos** de primera o segunda generación, durante 5-7 días. Si no es eficaz cambiar a otro o doblar la dosis. En situación grave dexclorfeniramina 5 mg im o iv lenta. La dosis en niños menores de 12 años es 0,15-0,3 mg/kg.
- **Corticoides** orales o parenterales, según gravedad. Metilprednisolona 60-100 mg por vía iv en casos más graves. En niños la dosis es 1-2 mg/kg.
- **Adrenalina**, si se precisa, subcutánea o por vía im, de más rápida absorción. Dosis de 0,3-0,5 mg. Se puede repetir cada 20 minutos hasta 3 veces. La dosis en niños es 0,01 mg/kg con un máximo de 0,5 mg por dosis.

Si aparece shock: oxígeno, adrenalina im, dexclorfeniramina 5 mg im o iv lento/4h, hidrocortisona 7-10 mg/kg/iv y salino 100 ml/min hasta 1-2 l y traslado al hospital.

QUEMADURAS

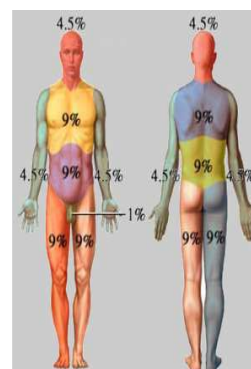
Lesiones de la piel y otros tejidos debidas a alteraciones térmicas.

ETIOPATOGENIA

Son producidas por agentes físicos, químicos, eléctricos o biológicos. La mayoría se producen en menores de 5 años, sobre todo escaldaduras (70%).

DIAGNÓSTICO Y CLASIFICACIÓN

Según superficie afectada: se emplea la Regla de los 9 de Wallace.

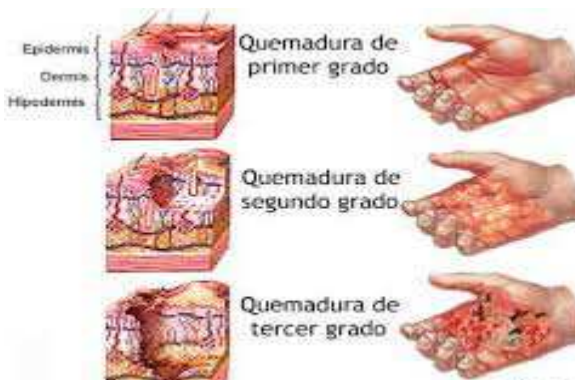

EN NIÑOS < 10 AÑOS

- Cabeza → 19 %
- Brazo → 9 %
- Tronco anterior → 18 %
- Tronco posterior → 18 %
- Pierna → 13 %
- Genitales → 1 %
- La palma de la mano del paciente es 1 %.

Según la profundidad:

- **1^{er} grado:** epidermis. Eritema seco sin ampolla, hipersensible, duelen, curan solas en 7 días sin cicatriz.
- **2^o grado superficial:** afecta a la dermis superficial. Eritema con exudado y ampollas, duelen, hipersensibles, curan en 3 semanas sin cicatriz.
- **2^o grado profundo:** afecta a la dermis profunda. Zonas blanco-violáceas, menos ampollas, menos exudado, menos dolor, deja cicatriz en 3 semanas. Puede precisar cirugía.
- **3^{er} grado:** totalidad de la dermis y tejido celular subcutáneo. Color blanco-nacarado o carbonizado. Anestesia. Precisan injertos.



Clasificación:

Graves

- 2^o grado, superficiales con extensión >30%.
- 2^o grado, profundas y 3^{er} grado con extensión > 10%.
- Todas las que tienen lesión respiratoria importante.
- Todas las eléctricas profundas, y las químicas >5%.
- Las quemaduras en cara, periné, manos, pies, pliegues de flexoextensión y circunferenciales.

Moderadas

- 2^o grado, superficiales con extensión entre 15-30% (en niños 10-20%).
- 2^o ó 3^{er} grado, con extensión <10%.
- Todas las químicas y todas las eléctricas.

Menores

- 2^o grado, superficiales con extensión <15% (niños <10%).
- 2^o grado, profundas y 3^{er} grado con extensión <1%, siempre que no afecte a cara, manos, pies o periné.

CRITERIOS DE DERIVACIÓN URGENTE

Toda quemadura grave o moderada precisa ingreso hospitalario. Se debe comunicar la causa, extensión, antecedentes médicos, medicación que toma y datos de la primera atención prestada.

TRATAMIENTO

Valoración del estado general

- Mantener la vía aérea, si lo precisa oxígeno. Valorar intubación precoz en las quemaduras orofaciales con esputo carbonáceo y cejas y vello de la nariz quemado.
- Controlar las constantes vitales.
- Hidratación. Si la quemadura es >15% valorar sueroterapia (evitar shock), 500 ml de **Ringer lactato** en 30 minutos. Después rehidratar según la fórmula de Parkland: % quemadura (hasta 50%)*Kg de peso*4 = ml de Ringer a perfundir en las primeras 24 h. Dar el 50% en las primeras 8h y el resto en 16 h.
- Profilaxis antibiótica y antitetánica.
- Analgesia: **metamizol y morfina**.

Medidas locales:

- Retirar siempre anillos, pulseras, relojes, etc.
- En las **de 1^{er} grado:** limpieza con agua y jabón, hidratar y colocar apósito de protección (tul graso, con capa de contacto vaselinizada, luego gasa fina). Puede aplicarse crema de corticoide tópico.
- En quemaduras de **2^o grado superficiales** con ampollas intactas: vaciarlas mediante punción y emplearlas como apósito biológico. Cubrir con pomada de sulfadiazina argéntica o nitrofurazona. Cubrir con apósito oclusivo. Ampollas rotas: limpiar y eliminar los esfacelos, cubrir con pomada antibiótica y cubrir con apósito oclusivo.
- En quemaduras de **2^o grado profundas y de 3^{er} grado:** cura local similar y remitir a unidad de quemados.
- En **quemaduras químicas**, desvestir y lavar con suero fisiológico abundante.

LESIONES PRODUCIDAS POR ELECTRICIDAD

Definición: son lesiones producidas por efecto de la corriente eléctrica sobre el organismo.

Influye:

- El tipo de circuito (continuo o alterno).
- El voltaje (> 60 voltios son mortales).
- La resistencia de los tejidos.
- La intensidad de la corriente.
- La duración del contacto.

Fuentes: doméstica, industrial, rayo.

Diagnóstico: por la clínica.

Síndrome local:

- Quemaduras con necrosis en punto de entrada (que tiene mayor afectación) y de salida.
- Fracturas y luxaciones por contractura muscular. Se suele afectar el hombro.

Síndrome general:

- Alteraciones cardiacas y respiratorias: fibrilación ventricular, HTA transitoria.
- Afectación del SNC: cefalea, obnubilación, coma, etc.
- Afectación ocular: cataratas (tras el primer mes).
- Insuficiencia renal por mioglobinuria.

Criterios de derivación URGENTE:

Toda quemadura o lesión por electricidad debe ser considerada al menos como moderada y siempre precisa ingreso hospitalario (observación durante 72 h).

Tratamiento:

- En síntomas locales y quemaduras las reglas generales de quemaduras.
- En los síndromes generales preocupa el paro cardiaco-respiratorio: prolongar RCP más tiempo de lo habitual.

CONCLUSIONES

- **Ojo rojo no traumático:** es una consulta frecuente en urgencias, habitualmente solucionable por el médico de familia. Las infecciones por el virus del herpes y las queratitis deben ser valoradas por el oftalmólogo. Escleritis, uveítis y glaucoma agudo deben ser derivados de forma urgente por el riesgo de destrucción del globo ocular.
- **Dacriocistitis:** es la infección que afecta al saco lagrimal que siempre precisa antibioterapia

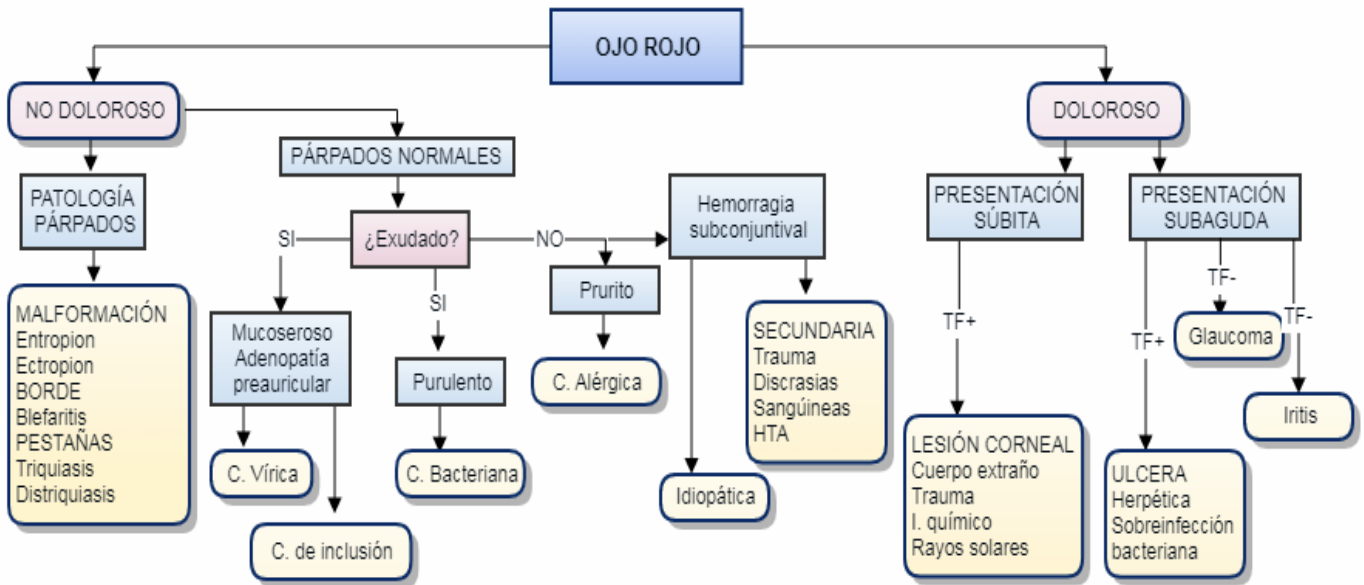
sistémica. En los casos complicados hay que derivar para administración intravenosa.

- **Ojo rojo traumático:** las lesiones traumáticas más graves son las producidas por sustancias alcalinas (caústicos) y deben ser valoradas de forma urgente por el oftalmólogo. Siempre derivar al oftalmólogo los cuerpos extraños intraoculares, las contusiones oftalmológicas y las fracturas orbitarias.
- **Disminución de agudeza visual:** cuando se produce de forma súbita obliga a pensar en una patología vascular obstructiva, que se debe evaluar de forma urgente por oftalmología. Ocasionalmente producen pérdida de visión y deben ser valoradas por el oftalmólogo el desprendimiento de retina o la patología del nervio óptico. Además, las migrañas retinianas al menos en su primer episodio.
- **Picaduras:** en general son leves, la gravedad se asocia a determinados animales o pacientes de características especiales (niños, ancianos, etc.). Si la causa es el arácnido viuda negra deben ser trasladados al hospital. Las causadas por abejas o avispa pueden presentar cuadros de mayor gravedad según la localización o la sensibilidad del paciente. Las garrapatas deben ser extraídas sin dejar restos; además, pueden transmitir diversas enfermedades. Medusas y la raya de mar inoculan toxinas que pueden tener efectos sistémicos, llegando a producir shock y muerte, en los casos más graves.
- **Mordeduras:** inducen un riesgo variable de infección, precisando antibioterapia en muchas ocasiones. Además precisan profilaxis antitetánica. Las mordeduras por murciélagos siempre deben derivarse, ya que precisan profilaxis antirrábica. Las mordeduras por serpiente serán derivadas ante la duda de haber sido producidas por una víbora, que puede llegar a ser mortal.
- **Urticaria:** se caracteriza por la aparición de habones pruriginosos. Su forma más grave, el edema angioneurótico, puede poner en peligro la vida del paciente. Estos casos y cuando aparece compromiso hemodinámico deben derivarse de forma urgente al hospital.
- **Quemaduras:** toda quemadura grave o moderada debe ser derivada, ya que precisa ingreso hospitalario. En las quemaduras orofaciales valorar la intubación precoz. Las quemaduras o lesiones causadas por electricidad, se consideran al menos como moderadas, precisando siempre ingreso para observación al menos 72 horas.

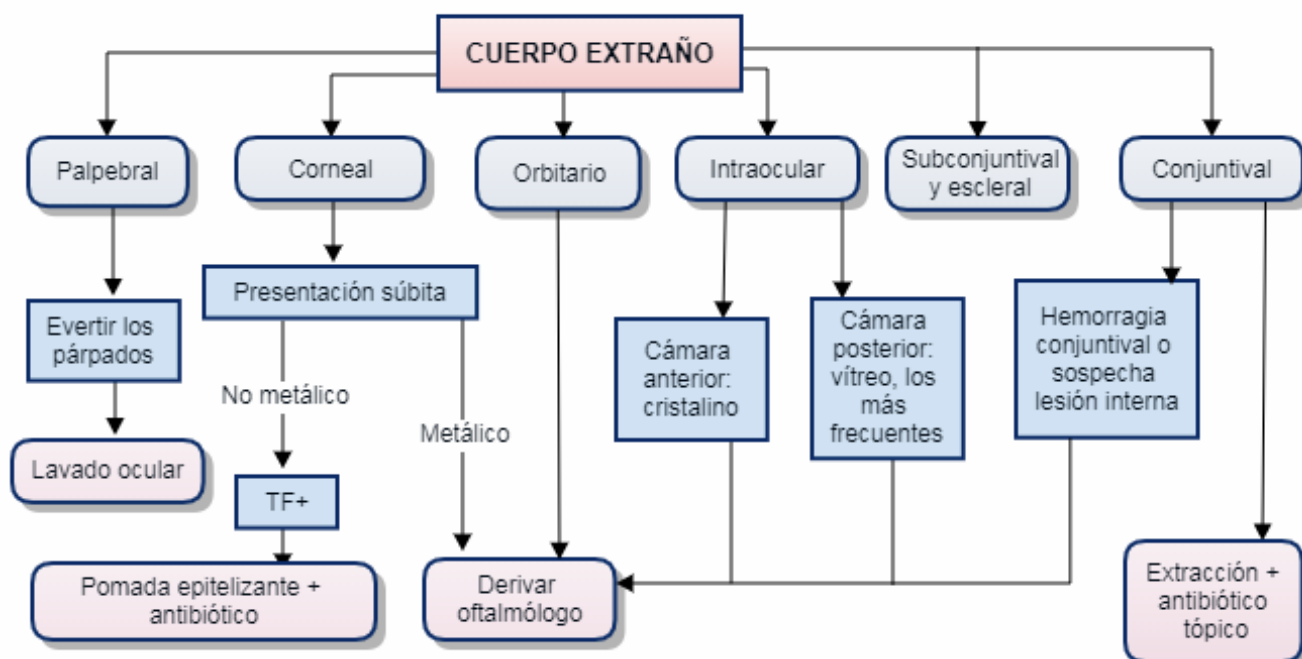
BIBLIOGRAFÍA

- Atlas Urgencias en Oftalmología. Volumen I. Bengoa González A, Gutiérrez Díaz E, Pérez Blázquez E Eds. Editorial Glosa. 2001
- Pastor Jimeno J.C., Maldonado López M.J. Guiones de Oftalmología. Aprendizaje Basado en Competencias. 2ª Ed. Madrid: McGraw-Hill Interamericana; 2012.
- Cilbeti Puche A y Lapeira Andraca M. Traumatismos oculares en Guía de Actuación en Atención Primaria 2ª edición SEMFYC 2002.
- Rizo S, Rodríguez Pata N y Jiménez Guerra V. Oftalmología Volumen II sección 19 en Cirugía menor y procedimientos en medicina de familia. Editado por Arribas JM. Madrid: Jaypo Ed 2000.
- Oftalmología General editada por Honrubia FM. 2001, ISBN: 84-607-3404-8.
- Cañada Millán JL y Ruiz Casas D. Ojo rojo. AMF 2006; 2(9):503-508.
- Sáenz Madrazo N, Lao Linás MD y Clariana Martín A. Urgencias oftalmológicas en Manual 12 de octubre 6º edición. Hospital Universitario 12 de octubre. Madrid. 2007.
- Sevilla García CM y de Miguel Martín SB. Urgencias oftalmológicas. Capítulo 93 en Manual de Protocolos y actuación en urgencias para residentes. Coordinado por Julián Jiménez A. 2003. p 641-646.
- Alexis D, Rodríguez Arroyo LA, Macías García S, Mordeduras y Picaduras. En Vázquez de Lima MJ y Casal Codesido JR Directores. Guía de actuación en Urgencias. 4ºed. 2012. ISBN: 978-84-695-2923-2. Pag 600-603
- Otero Cacabelos, M. Mordeduras y Picaduras. En Farmalia Comunicación, SL coordinación editorial. Manual de Medicina general y de familia. Vol III. 2011. .ISBN: 978-84-695-0032-3. Pag 91-101.
- Aspectos destacados de las Guías de la American Heart Association para RCP y ACE.. Editor Mary Fran Hazinski. Guidelines AHA 2010.
- Barcala del Caño FG, Maestro Saavedra, FJ, Blanco Vázquez C. Extracción de garrapata. AMF 2018;14(10):610-611.
- Caritg Monfort, F. Cómo tratar las lesiones por contacto con medusas. FMC 2008, 15 (7): 434-435.
- Ramírez González L, Saez Jiménez S. Lesiones por agentes físicos. AMF 2019;15(5):296-300.
- García Sanz Mª T, Losada Campa A. Dermatología. En Vázquez de Lima MJ y Casal Codesido JR Directores. Guía de actuación en Urgencias. 4ºed. 2012. ISBN: 978-84-695-2923-2. Pag 447-450.
- Córdoba S, Martínez-Morán C, Borbujo J. Urticaria aguda y crónica. FMC 2015, 22 (7): 387-392.
- Ochoa Prieto J y Agreda Liroz C. Urticaria Aguda. Anafilaxia. AMF 2019; 15 (5):289-290.
- Lafuente Acuña N, González Estévez MªJ, Nodar Ron C, García Álvarez R. Quemaduras. Lesiones por electricidad. En Vázquez de Lima MJ y Casal Codesido JR Directores. Guía de actuación en Urgencias. 4º ed. 2012. ISBN:978-84-695-2923-2. Pág 596-599.
- Barrio Ruiz C, Tamayo Ojeda C. Intoxicaciones y otras situaciones críticas. En Martín Zurro A y Cano Pérez Coordinadores. Atención Primaria. Conceptos, organización y práctica clínica. 7º ed. ISBN: 84-8174-418-2. Pag. 1660-1662.

ALGORITMO 1: DIAGNÓSTICO DIFERENCIAL DEL OJO ROJO NO TRAUMÁTICO



ALGORITMO 2: PROTOCOLO DE ACTUACIÓN ANTE CUERPO EXTRAÑO EN OJO



ALGORITMO 3: PROTOCOLO DE ACTUACIÓN ANTE UNA DISMINUCIÓN DE AGUDEZA VISUAL

